Aus der Abteilung für Zahnerhaltungskunde (Leiter: Prof. Dr. Greve) der Klinik für Mund-, Zahn- und Kiefererkrankungen (Vorstand: Prof. Dr. Hauberrißer) der Universität Erlangen,

„Weiße Flecke" im Schmelz

vom klinischen Standpunkt betrachtet.

Inaugural-Dissertation

zur Erlangung der Doktorwürde

der Zahnheilkunde

der hohen medizinischen Fakultät

der Friedrich-Alexanders-Universität

Erlangen

vorgelegt von

Heinz Haas

aus Nürnberg.

Tag der mündlichen Prüfung: 4. 5. 1937.

1937

Buchdruckerei Karl Döres, Erlangen, Jägerstraße 3.

1937/239

Dekan: Geheimrat Prof. Dr. Jamin.

Referent: Prof. Dr. Greve (Chr.).

R. UNIV.
BIBLIOTHEEK
LEIDEN

Meinem lb. Onkel

Adam Bauer

in Dankbarkeit gewidmet.

„Weiße Flecke" im Schmelz

vom klinischen Standpunkt betrachtet.

In den Lehrbüchern der Zahnheilkunde, selbst in den neuesten und verbreitetsten, wie Port-Euler, Siegmund-Weber, Kranz u. a., finden wir unter den Erkrankungen der harten Zahnsubstanzen eine Abnormität, die weißen Flecke im Schmelz, fast nie erwähnt oder erklärt.

Ebenso befaßt sich unter den Dissertationen der letzten 20 Jahre kein Thema mit Flecke in Zähnen und deren kausalen oder histologischen Verhältnissen, während viele Abhandlungen über Karies, zahlreiche Arbeiten über Schmelzhypoplasien geschrieben wurden.

In der übrigen, meistens also älteren, zahnärztlichen Literatur besteht durchaus keine Uebereinstimmung weder in der Namengebung noch in der Erklärung dieser Erscheinung. So finden wir die Begriffe „opaker Schmelz", „weiße Flecke" im Schmelz und „kreidige Flecke" von verschiedenen Autoren verschieden angewandt und vermengt.

Wohl die genaueste Darstellung habe ich in der „Anatomie und Pathologie der Zähne" des Amerikaners C. F. W. Bödecker, Wien und Leipzig 1896, gefunden. Er selbst spricht sich über den opaken Schmelz sehr zurückhaltend aus, nämlich nur von einem Verbleiben der Schmelzprismen in einem embryonalen Zustande, dagegen zitiert er sehr ausführlich eine bereits aus dem Jahre 1885 im Dental Cosmos erschienene Arbeit über anomales Verhalten des Schmelzes von Frank-Abbot.

Letzterer unterscheidet eine anomale Schichtung der Schmelzprismen, eine mangelhafte Verkalkung des Schmelzes ohne Pigmentierung, eine Pigmentierung des Schmelzes und eine Körnung des Schmelzes. Aus der näheren Beschreibung geht aber hervor, daß er zwar manches richtig gesehen, aber auch vieles durcheinander gemengt hat. Bezüglich der mangelhaften Verkalkung des Schmelzes ohne Pigmentierung muß er doch zugeben, daß sie mit Pigmentierung kombiniert sein kann. Die braune Verfärbung soll nur die Grundsubstanz der Schmelzprismen betreffen, und die Zwischenräume zwischen den pigmentierten Schmelzprismen sollen erweitert

sein, und zwar wegen mangelhafter Bildung der Grundsubstanz. Als Ursache hierfür werden Störungen zurzeit der Bildung des Schmelzorgans angegeben, wodurch der Aufbau der Grundsubstanz und die Ablagerung der Kalksalze gehindert war.

Die Körnung des Schmelzes wird als eine besondere Abart der mangelhaften Schmelzbildung beschrieben und dabei auf die Aehnlichkeit mit den Interglobularräumen des Dentins hingewiesen. Auch hier wird als Ursache Funktionsmangel im Schmelzorgan während der Bildung angegeben.

Es scheint, wenn man sich die Histogenese des Schmelzes vergegenwärtigt, ziemlich klar zu sein, daß mangelhafte Bildung der Grundsubstanz und körnige Ausbildung des Schmelzes nicht voneinander getrennt werden können. Ich komme später darauf zurück.

Als weiterer Autor aus älterer Zeit, der sich mit den „weißen Flecken" im Schmelz beschäftigt hat, möchte ich noch den bekannten Pathologen Carl Wedl nennen. In der II. Auflage seiner von v. Metnitz und v. Wunschheim bearbeiteten Pathologie der Zähne finde ich folgenden Abschnitt:

„Es kommt aber auch im Schmelz zu einem feinkörnigen Zerfall, der sich durch weiße Streifen oder Flecke schon für das unbewaffnete Auge zu erkennen gibt und mit einer Kontinuitätsstörung der Prismen vergesellschaftet, isomorph mit unvollkommener Bildung des Schmelzes ist."

Auch wird keine hinreichende Erklärung für die Dinge gegeben und mit ganz offenkundigen Verwechslungen gearbeitet, wobei allerdings zum Teil auch Richtiges gesehen ist. Es erübrigt sich, näher darauf einzugehen. —

Wende ich mich nunmehr eigenen Betrachtungen zu, so will ich zunächst feststellen, daß es nicht schwer und nach unseren heutigen Kenntnissen über Pathologie des Zahnschmelzes fast selbstverständlich ist, von vornherein zwei verschiedene Zustände zu unterscheiden, nämlich den opaken Schmelz und die kreidigen Flecke.

Man muß sich daran gewöhnen, an bestimmte Begriffe eine bestimmte Namensgebung zu binden.

Dem teilweise bereits geübten Brauch entsprechend, will ich deshalb nur diejenigen weißen Verfärbungen im Schmelz, die primär vorhanden sind, d. h. sich während der Kalkablagerung im Schmelz bilden, als opaken Schmelz benennen und streng von jenen unterscheiden, die sekundär entstehen und als erste Anzeichen einer beginnenden Karies, als kreidiger Schmelz bezeichnet werden müssen.

Das makroskopisch bereits in die Augen fallende klinische Hauptunterscheidungsmerkmal besteht darin, daß bei der ersten

Gruppe eine spitze Sonde, ohne hängen zu bleiben, über die Oberfläche des Zahnes gleitet und die ganze Oberfläche ihr glänzendes Aussehen behalten hat, während im zweiten Falle bei der Untersuchung mit spitzer Sonde eine deutliche Rauhigkeit zu spüren ist und meist auch ein matter Schimmer den Bereich des kreidigweißen Fleckes kennzeichnet.

Mikroskopisch ist festzustellen, daß bei den primär weiß durchscheinenden Stellen im Schmelz das Schmelzoberhäutchen intakt ist und somit auch den zahnzerstörenden Einflüssen von außen Widerstand zu leisten voll befähligt ist, sodaß solche „Flecke" meistens während des ganzen Lebens unverändert bestehen bleiben können, während im zweiten Fall bereits eine Einwirkung von schädigenden Einflüssen stattgefunden hat, die noch weitere Folgen nach sich ziehen.

Auf eine andere Erscheinung im Schmelz, die vor allem in der amerikanischen Literatur häufiger beschrieben und dort als „mottled enamel", gefleckter Schmelz, bezeichnet wird, ist später näher einzugehen. Hier sei nur kurz gezeigt, daß es sich um dunkel gefärbte Flecke handelt, die den damit behafteten Zähnen ein „gesprenkeltes" Aussehen verleihen.

Ueber das klinische Bild der opaken Flecke, bei denen eine glatte, glänzende Oberfläche vorhanden ist, und über das Vorkommen derselben kann man mit Sicherheit sagen, daß das Auftreten solcher Stellen keine Seltenheit ist. Da aber die Patienten keinerlei subjektive Beschwerden dabei haben, wird diese Erscheinung wenig beachtet und nur als Zufallsbefund festgestellt. Die Patienten selbst werden häufig erst von ihrem Zahnarzte darauf aufmerksam gemacht.

Die Flecke sind beim männlichen wie beim weiblichen Geschlecht gleich häufig vertreten. Bei Milchzähnen konnte ich sie nicht feststellen und finde sie in der Literatur nie erwähnt. Indessen ist anzunehmen, daß sie auch hier vorkommen, vielleicht aber seltener. Es sind keine Anhaltspunkte dafür vorhanden, daß sie an bestimmten Stellen oder Zähnen häufiger oder gar ausschließlich vorkommen. Ebensowenig kann, wie bei den Schmelzhypoplasien, ein symmetrisches Auftreten beobachtet werden.

Bei einer Patientin (28 Jahre alt) fand ich z. B. einen weißen Fleck etwa in der Mitte der mesio-bukkalen Fläche des Eckzahnes rechts oben in der Ausdehnung einer kleinen Linse. Die Kariesanfälligkeit der Zähne war im allgemeinen sehr gering und die Frontzähne waren sogar völlig kariesfrei. Die Zähne zeigten eine gesunde Farbe mit leicht gelblicher Tönung (ungefähr Farbe 9 nach Vita / Farbenring). Die Patientin hatte zwar in der Entwicklungszeit an Kalkmangel gelitten, was vom Arzt durch zusätz-

liche Kalktherapie behandelt wurde, aber an den Zähnen keinerlei sichtbare Erscheinung hinterließ.

Bei einem anderen Patienten (26 Jahre alt) zeigten sich die weißen Flecke an den labialen Flächen der unteren Schneidezähne links in der Nähe der Kaukanten.

Die Zähne dieses Patienten sind in der Farbe etwas heller. Kariesanfälligkeit ist auch hier gering.

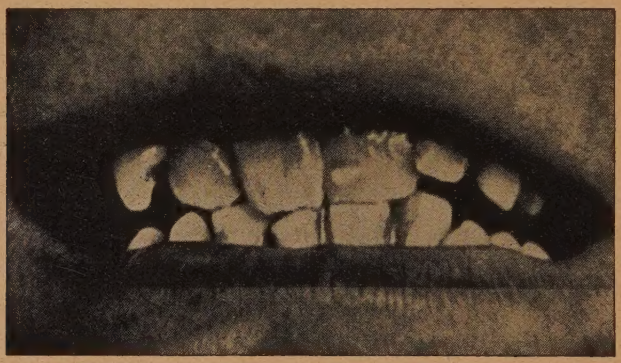

Abb. I.

Unsere Abbildung I zeigt einen Fall, bei dem das Auftreten über mehrere Zähne im Frontzahngebiet des Oberkiefers sich ausbreitet, und zwar hier in der Nähe des Zahnhalses in mehreren kleinen Flecken.

Um der Klärung des klinischen Bildes dieser weißen Flecke im Schmelz näher zu kommen, muß die histologische Untersuchung mit herangezogen werden.



Abb. II.



Abb. III.

In Abbildung II und Abbildung III sehen wir Schliffe solcher Zähne (nach Black).

Die Flecke durchsetzen den Schmelz nicht in seiner ganzen Dicke. Es ist hier deutlich zu sehen, daß das Schmelzoberhäutchen erhalten geblieben ist. Die zu untersuchenden Stellen erscheinen auch hier bei auffallendem Licht als helle Flecke. Die Schmelzprismen selbst sind meist in ihrem Verlauf zu erkennen und als normalgebildet anzusehen. In ihrem Verlauf gehen sie ohne Unterbrechung in die Prismen der tieferen, völlig normalen, Schmelzlagen über. Die Begrenzung der weißen Flecke trifft oft zusammen mit den Wachstumslinien des Schmelzes, den Retziusstreifen.

In der Beurteilung dieser Erscheinungen gehen die Ansichten selbst der neueren Autoren auch heute noch auseinander. Während die eine Gruppe das Vorhandensein einer Kittsubstanz im Bereich der betroffenen Stellen gänzlich verneint, suchen andere Autoren diese Erscheinung mit ausgedehnter Lufterfüllung zwischen den Prismen infolge Substanzschrumpfung zu erklären. v. Ebner spricht von unverkalkter Grundsubstanz.

In erster Linie ist es Black, der dafür eintritt, daß an den befallenen Stellen des Schmelzes die Kittsubstanz zwischen den Schmelzprismen in allen Teilen fehlt. (Black: Konserv. Zahnheilkunde. Band I, S. 42.) Es handelt sich nach ihm hierbei um eine Atrophie (zu dem Ausdruck „Atrophie" ist zu bemerken, daß er in der amerikanischen Literatur besonders bei Black auch im Sinne unserer Hypo- bzw. Aplasie gebraucht wird), welche die Bildung der Kittsubstanz schädlich beeinflußt hat.

In einigen Fällen größerer Ausdehnung der weißen Flecke, in denen sich die weiße Verfärbung über die ganze Dicke des Schmelzes hin ausarbeitete, spricht Black von einer Zerklüftung der Schmelzfasern, während die Schmelzdentingrenze dabei überall normal war. Die Schmelzprismen selbst waren hart, aber nicht miteinander verkittet, und dadurch leicht brüchig. In diesem Zusammenhang stellt Black die Theorie auf, daß der Mangel an Kittsubstanz, was eine besondere Form der Atrophie und spezielle Bildungsanomalie sei, zur Annahme führe, daß Schmelzprismen und Kittsubstanz entweder von ganz verschiedenen Zellen oder durch ganz verschiedene Funktionen derselben Zellen gebildet werden. Dazu ist zu sagen, daß für die erste Annahme bis jetzt keinerlei erkennbare Anhaltspunkte vorhanden sind und für die letztere Annahme, daß eine Zelle zu gleicher Zeit zwei Funktionen erfülle, kaum biologische Grundlagen zu finden sein dürften.

Die Gründe für Blacks histologische Deutung der weißen Flecke im Schmelz sind einmal darin zu suchen, daß er bei normaler Härte der Prismen eine größere Brüchigkeit der befallenen Schmelz-

stellen fand und diese auf die schlechtere Verkittung oder gegenseitige Abstützung zurückführte, und zweitens in der Deutung der histologischen Bilder (vgl. Abb. II und III), in denen die Homoginität des Schmelzes zurücktritt.

Den Anschauungen Blacks kommen die viel älteren von Tomes nahe (Tomes: System der Zahnheilk. Leipzig 1861, S. 256). Letzterer spricht davon, daß, während im vollkommenen Gewebe der fasrige Charakter des Schmelzes durch Verkleben oder Verschmelzen der Hüllen der Schmelzpulpasäulen sich verliere, hier jede Faser (Prisma) ihre Individualität behalte, was dem Gewebe ein „opakes" Aussehen verleihe und gleichzeitig die Widerstandskraft desselben beeinträchtige.

Ferner sagt er, daß auch die zentralen Teile der Fasern einen körnigen Charakter zeigen und „als wenn sich das Gewebe durch die Verkalkung unregelmäßig durcheinanderliegender sphärischer Massen von der ungefähren Größe der Blutkörperchen gebildet hätte".

Die letztere Beobachtung ist schwer zu beurteilen, da Tomes nicht angibt, ob seine Beobachtungen an Längs- oder Querschnitten stattfanden. Auch die Querschnitte Meyers (Breslau) zeigen eine gewisse Inhomogenität, die man auch als Körnelung bezeichnen könnte, jedoch handelt es sich bei den Bildern um 900fache Vergrößerung und dabei spielen optische Verhältnisse eine zu große Rolle, als daß sich auf diese Beobachtung allein eine Theorie aufbauen ließe. Wichtig ist die Feststellung, daß Tomes (1861) und Meyer (1927) die „Körnelung" als keine Besonderheit deuten, wie Frank-Abbot es getan hat (s. oben S. 0).

Deutlicher und noch mehr zu den Worten Tomes passend tritt in den Längsschliffen Meyers (Port-Euler, S. 80, Abb. 86) eine Erscheinung hervor; es ist die Querstreifung, die als sichtbarer Ausdruck des Wachstums und der Kalkablagerung in den einzelnen Prismen aufzufassen ist.

Von Bedeutung ist hiebei, daß auch dieses Bild bei völliger Verkalkung verschwindet, durch schwaches Anätzen mit Säuren aber wieder sichtbar gemacht werden kann. Daß diese Verhältnisse dann gerade im Zusammenhang mit weißen Flecken deutlicher gesehen werden, ist durchaus verständlich und ein Hinweis darauf, daß es sich bei letzterem um eine örtlich begrenzte Minderverkalkung handelt. —

Diese Annahme hat mehr Wahrscheinlichkeit für sich als die Anschauung Blacks, daß die I. P. S. gänzlich fehle. So lehnt auch v. Ebner das völlige Fehlen von Kittsubstanz zwischen den Prismen unbedingt ab. Ebenso betonte Spuler-Erlangen (†) in

seinen Vorlesungen, daß Prismen ohne verbindende Kittsubstanz im lebenden Schmelz eine biologische Unmöglichkeit seien.

Wenn aber eine I. P. S. vorhanden ist und die Prismen selbst in Form, Verlaufsrichtung und Aussehen — wie eingangs erwähnt — gleich erhalten geblieben sind, so kann nur eine Substanzveränderung zwischen den Prismen die Erscheinung des weißen Fleckes hervorrufen.

Abb. II und Abb. III lassen den Bereich des weißen Fleckes als hell erscheinen. Keil (D. Z. M. u. Kieferheilk. Bd. 4, 1937, H. 1, S. 62) zeigt in Schnitten, daß solche Stellen, im durchfallenden Lichte betrachtet, dunkelgelb bis braun erscheinen. Solche Beobachtungen wurden bereits von Waldeyer gemacht und mit vorhandener Luft in feinsten Hohlräumen erklärt eine Ansicht, der sich auch Chr. Greve in seinem diagnostisch-therapeutischen Taschenbuch angeschlossen hat. In der Erklärung stimmt auch v. Ebner (Scheff, II. Auflage — v. Ebner I, S. 242) mit den ebengenannten Autoren überein, indem er sagt, daß unverkalkte Kittsubstanz schrumpfe und dabei Luft aufnehme und dann zu den gezeigten Erscheinungen führe. v. Ebner spricht allerdings dabei von trockenen Zähnen und erwähnt an anderer Stelle (II. Aufl., S. 331), daß in trockenen Zähnen oft Hohlräume festgestellt werden könnten, die im Leben nicht existieren. Es sei dabei manchmal schwer zu entscheiden, wie weit es sich um unverkalkte Kittsubstanz und wie weit um bereits im Leben vorhandene Hohlräume und Kanälchen handle.

Zwei Vergleiche bringen uns der Lösung etwas näher. Erstens zeigt sich ein ähnliches Bild wie bei der Betrachtung der Schnitte mit weißen Schmelzflächen bei der Untersuchung der Prismenquerstreifen und der Retziusstreifen, auch sie erscheinen im auffallenden Licht weiß, im durchfallenden Licht dunkelbraun. v. Ebner (Bd. I, S. 242) erklärt in Uebereinstimmung mit anderen Autoren, daß sich in den Retziusstreifen regelmäßig unverkalkte Kittsubstanz befindet. Es sind nur bei den Retziusstreifen die Prismen selbst stärker mit betroffen. Diese Erscheinung wird also heute übereinstimmend als minderverkalkte Stellen erklärt. Meyer (Port-Euler, S. 81) bezeichnet sie als einen Ausdruck rhythmischer, also wellenartiger oder schrittweiser, Verkalkung; v. Ebner (S. 235) spricht von einem Stehenbleiben des Schmelzgewebes (d. h. der Prismen und Kittsubstanz) auf einer embryonalen Entwicklungsstufe (vgl. oben Bödecker), die hauptsächlich in einer mangelhaften Verkaltung ihren Ausdruck findet.

Ein zweiter Vergleich läßt sich anstellen zwischen den weißen Flecken und den Schmelzlamellen. Auch diese zeigen dieselben Lichterscheinungen. Meyer (Port-Euler, S. 82) schreibt darüber:

Da sie keine Gebilde sui generis seien, müßten sie einfach als minderverkalkte I. P. S. zwischen den Prismen liegen. Die Prismen selbst können in der Umgebung der Lamellen auch eine mindere Verkalkung aufweisen.

Nach diesen Vergleichen und nach den durch v. Ebner, Waldeyer und anderen angestellten Untersuchungen scheint mit Sicherheit festzustehen, daß ein verminderter Kalkgehalt in der I. P. S. als Hauptursache der „weißen" oder, wie wir sie von jetzt ab eindeutig nennen wollen, „opaken Flecke" im Schmelz anzusprechen ist.

Dies ist um so verständlicher, als die I. P. S. an sich mehr organische Substanz enthält als die Prismen. Das zeigen die Untersuchungen der verschiedensten Autoren, selbst wenn sie sich in ihrer Ausdrucksweise scheinbar widersprechen.

So behauptet Black, daß die I. P. S. sich leichter in Säuren auflöse als die Prismen (Black: Kons. Zahnheilk. Bd. II, S. 107). Diese Ansicht ist wohl damit zu erklären, daß die Beobachtungen ergaben, daß die Säure bildenden Bakterien, die mit für die Kariesausbreitung verantwortlich zu machen sind, ihre Wirkung vorzüglich in der I. P. S. und den Lamellen des Schmelzes zeigen.

Sucht man durch Ansäuern den Wirkungsvorgang der Karies künstlich nachzuahmen, so wird auch im Versuch als erstes eine Wirkung in der I. P. S., in den Lamellen und in den Wachstumsstreifen beobachtet. Wenn nun Wetzel (S. 443) über die Auflösung des Schmelzes durch Säuren die den Aussagen Blacks gänzlich zu widersprechen scheinenden Worte schreibt: „die Substanz der I. P. S. löst sich langsamer als das Innere der Prismen in Säuren auf", so ist dazu zu sagen, daß beiden recht gegeben werden kann. Es ist nämlich erklärlich, daß der dem gesamten Schmelz gemeinsame und dadurch die Grenzen verwischende Kalkgehalt an den Stellen zuerst verschwindet, wo er in geringerem Maße sich fand und dadurch neue Formen sichtbar wurden.

Andererseits wirken die Säuren vorzüglich auf anorganische Substanzen, wie das der Kalk ist, während die organische Substanz der Auflösung widersteht.

So kann Keil (D. Z. M. K., H. 1, S. 65) in Uebereinstimmung mit v. Fleischmann, Miller und v. Beust feststellen, „organische Substanz (I. P. S.) bleibt erhalten bis zur völligen Entkalkung", wovon sich jeder dadurch leicht überzeugen kann, daß er Zähne in ca. 1%ige Milchsäure legt.

Ob die Beobachtung v. Ebners, daß der Lösung durch Säuren die unverkalkte Kittsubstanz länger widerstehe als die verkalkte, den Schluß zuläßt, daß die unverkalkte (oder minder-

verkalkte) I. P. S. an Stelle der Kalksalze ein Plus an organischer Substanz besitzt, ist unbestimmt, ja sogar unwahrscheinlich.

Nachdem also für die Erklärung der opaken Flecke eine Minderverkalkung in der I. P. S. als feststehend betrachtet werden kann, ist über ihre Aetiologie und die Eigenart der Lokalisation noch zu sprechen. Wir kommen dabei nochmals auf die oben angeführten Vergleiche mit den Retziusstreifen und den Schmelzlamellen zurück.

Für die Retziusstreifen gibt Meyer (Port-Euler, S. 81) die Erklärung, daß sie das gehäufte Auftreten der Querstreifung in gerader Linie oder stufenförmig abgesetzt, über große Partieen hinweg, wie die Querstreifen selbst eine Wachstumserscheinung seien — rhythmische Verkalkung —. Gewisse amerikanische Autoren wollen darin sogar den Unterschied im Stoffwechsel von Tag und Nacht während der Kalkablagerung lesen können.

Andere Ursachen muß die Bildung der Lamellen im Schmelz haben. Diese ziehen sich vom Zahnhals aus zur Kronenhöhe gewissermaßen in die übrige Schmelzschicht eingeschaltet (Port-Euler, S. 82). Ob nun mehr mechanische oder mehr innere Ursachen für den Ausfall an Verkalkung einer ganzen Reihe von Prismen in so weiter Ausdehnung und so eigener Anordnung verantwortlich zu machen sind, läßt sich nicht feststellen; jedenfalls aber ist hier ein Aussetzen aller sich in dieser Reihe befindlichen Ameloblastenzellen in der Funktion festzustellen, gleichsam als seien sie abgestorben oder nicht vorhanden gewesen.

Noch eine dritte Art der Kalkstoffwechselstörung kann vergleichsweise herangezogen werden, die Schmelzhypoplasie. Bei ihr haben, meist in Begleitung von Allgemeinerkrankungen, die Ameloblastenzellen ihre volle Funktionsfähigkeit eingebüßt, also auch ein durchaus einleuchtender Vorgang.

Wie steht es nun aber bei unserer Erscheinung der opaken Flecke? Die Ameloblastenzellen haben offenbar ihrer Funktion der Schmelzbildung genügt. Die Prismen stehen in normaler Form und Aussehen. Eine Kalkablagerungsstörung zeigt sich nicht wie bei den Wachstumsstreifen an allen in die gleiche Wachstumszeit fallenden Schichten eines Zahnes oder gar mehrerer wachstumsparalleler Zähne. Weiter sind nicht Funktionen gewisser Zellen für immer ausgefallen, sondern vielmehr wurde in örtlich ganz begrenztem Bezirk für eine längere Zeitdauer die normale Kalkablagerung in der I. P. S. versäumt.

Wir dringen damit tiefer in das Geheimnis der feinsten Lebensvorgänge und der Frage der Kalkablagerung.

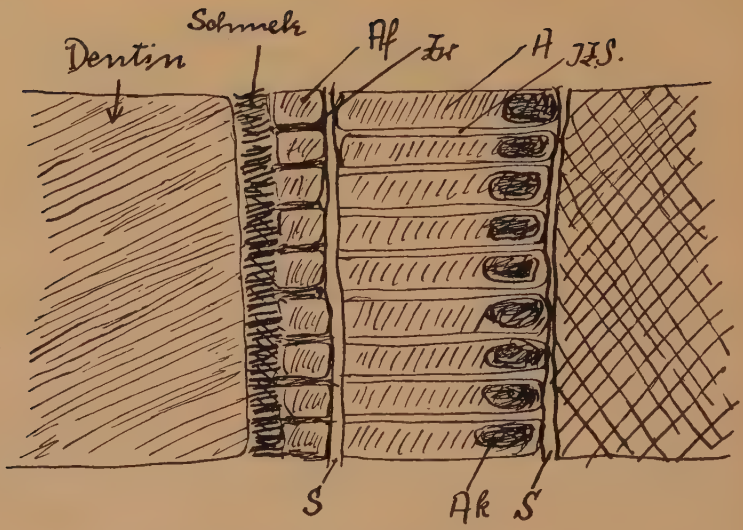

Af. = Ameloblastenfortsätze
Zw. = Zwischensubstanz zwischen den Fortsätzen
A. = Ameloblasten
I. Z. S. = Interzellularsubstanz
S. = Schlußleistennetz
Ak. = Ameloblastenkern

Ich erinnere noch einmal kurz an die bestehenden, histologisch erkennbaren Verhältnisse.

Nachdem ein schmaler Streifen Dentin bereits gebildet ist, lassen sich die ersten Vorgänge in der Schmelzbildung beobachten. Die langgestreckten Ameloblastenzellen mit dem peripherwärts gelagerten Kern sind seitlich durch Interzellularsubstanz begrenzt bzw. miteinander verbunden. Das Wachstum des Schmelzes geschieht bekanntlich von innen, von der Dentingrenze aus nach außen gegen die Oberfläche des späteren Zahnes, sodaß das Schmelzoberhäutchen die letzten Ausscheidungslagen mitsamt der Schlußleiste bedeutet. Die Ameloblastenzellen sind einschließlich der Interzellularsubstanz durch das Schlußleistennetz abgegrenzt, peripherwärts gegen das Stratum intermedium, während sich zentralwärts zwischen dem gebildeten Schmelz und dem Schlußleistennetz nochmals eine Schicht befindet, die als Fortsätze der Ameloblasten mit einer sie umgebenden, durch das Schlußleistennetz gedrungenen Interzellularsubstanz aufgefaßt wird.

In dieser Zwischenschicht nun — sagt „Meyer-Breslau" (Port-Euler, S. 114) — würden, im Mikroskop erkennbar,

Substanzen abgelagert, das Praeemail oder Vorschmelz, wodurch Ameloblastenfortsätze und Interzellularsubstanz nicht mehr voneinander zu unterscheiden seien. In dem inneren Rande der Ameloblasten ist nach Meyer färberisch dieselbe Substanz zu sehen, die auch das Praeemail charakterisiert, und zwar tritt diese Substanz in Kügelchen auf.

Damit wäre die Ansicht von Williams und von Mummery über die Schmelzverkalkung widerlegt, daß sich I. P. S. unabhängig von den Prismen verkalken soll (Rygge, S. 19).

v. Ebner glaubt, daß die Prismen auf Kosten der I. P. S. an Dicke zunehmen.

Die Differenzierung der Schmelzprismen und der Interprismatischen Substanz im fertigen Schmelz sucht Meyer zu erklären mit einer verschiedenen Auskristallisation der Kalksalze in den Ameloblastenfortsätzen zu den Schmelzprismen einerseits und in der Interzellularsubstanz zu der Interprismatischen Substanz andererseits. Weshalb aber die Auskristallisation gleicher Substanzen verschieden sein soll, harrt noch näherer Untersuchung oder Deutung, vorausgesetzt, daß dem überhaupt so ist.

Eine andere Erklärung sieht in den Schmelzdefekten einen Ausfall der Epithelkörperfunktion. Außer der mangelhaften Kalkablagerung findet danach auch eine mangelhafte Bildung der Grundsubstanz statt (Ergebnisse der gesamten Zahnheilk. I, S. 520), wahrscheinlich infolge einer spezifischen Wirkung des Ausfallens auf die Ameloblasten (Fleischmann).

Gleichermaßen, ob nun zeitweise Funktionsstörungen in den Ameloblasten selbst oder erst wieder zeitweises Ausfallen der Epithelkörperfunktion mit Auswirkung auf einzelne Ameloblastengruppen dieses zeitweise mindere Ausfällen von Kalksalzen in einem beschränkten Bereiche bedingen, jedenfalls muß auch dies wieder eine Ursache haben, die zu finden vielleicht auch für andere physiologische und pathologische Vorgänge im Schmelz von Bedeutung werden kann.

Konstitutionelle und Stoffwechselstörungen, Mangelerkrankungen oder Vergiftungserscheinungen und innersekretorische Vorgänge, die man sonst für mangelhafte Verkalkungen in der Hauptsache mitverantwortlich macht, lassen, als Ursache für unsere opaken Flecke mit in Erwägung gezogen, alle die Frage offen, weshalb ihr Auftreten auf begrenzte Gebiete für eine begrenzte Wachstumszeit beschränkt ist; vielmehr weist diese Tatsache eher auf die Auswirkung nervöser (trophoneurotischer) Störungen auf einzelne Zellen oder gar auf Vererblichkeitsfaktoren hin.

Tatarletti (Ref.: Monheimer-München: Fortschr. d. Zahnheilk. V, 419) spricht von einer weißen oder grauen Farbver-

änderung an Zähnen, die nicht als beginnende Karies aufzufassen sei, sondern in manchen Fällen als ererbte Veränderung ohne weitere Folgen anzusehen sei.

Aehnliche Beobachtungen beschreibt Bampton (Cases of hereditary dental pigmentation, Transakt. of the sixth Int. Dent. Congr. London 1914) unter dem Namen „hereditary dental pigmentation" eine auf erblicher Grundlage beruhende Fleckung der Zähne, die von den sogenannten gesprenkelten Zähnen zu unterscheiden sei. Bampton konnte diese hereditär bedingte Pigmentierung bei einer Familie durch 5 Generationen, bei einer zweiten Familie durch 3 Generationen feststellen. (Die weiblichen Mitglieder waren doppelt so häufig befallen wie die männlichen.)

Freilich handelt es sich bei Bamptons Beobachtungen häufiger um dunkle, gelblich bis braune Flecken im Schmelz, doch ist über diese in der amerikanischen Literatur viel genannten Abart folgendes zu sagen: auch diese Flecke haben sich als minderverkalkte Stellen erwiesen. Ueber die Ursache der in diesen Stellen geringerer Verkalkung abgelagerten Farbstoffe gehen die Urteile noch auseinander, indessen wird meistens dem Trinkwasser die Schuld gegeben, für die Pigmentierung der von den Amerikanern als „mottled enamel", gefleckter Schmelz, bezeichneten Erscheinung. Diese wurde zuerst von Black 1916 nach 10jähriger Beobachtung beschrieben und tritt in bestimmten Gegenden Nordamerikas auf. Daß sie nicht rassisch bedingt, sondern im engsten Zusammenhang mit dem Genuß bestimmten Trinkwassers stehe, ließ sich bald nachweisen. Während Beust (Fortschr. d. Zahnhk. Bd. II, S. 1086) den Chlor- und Schwefelgehalt des Wassers verantwortlich machen wollte, weist Mc. Kay (Dental. Kosmos LXIX. Nr. 7, S. 736 — 1927) einen Mangangehalt im fraglichen Wasser nach, den er auch in der Analyse der gefleckten Stellen solcher Zähne wiederfand. 1928 (Journ. of dent. Res. VII, Nr. 3) bekräftigt Mc Kay seine Annahme und weist auf das Vorkommen dieser Erkrankung bei Bewohnern in der Umgebung des Vesuvs hin, deren Trinkwasserversorgung aus Brunnen der Lavaregion erfolge.

Anderson und Stevenson (Zeitschr. f. Stom. 1932, H. 12, S. 768) beschreiben das Vorkommen dieses gefleckten Schmelzes auch bei den Chinesen.

Wenn nun über die Zusammenhänge und Beziehungen all dieser mangelhaften Verkalkungserscheinungen in der I. P. S. zur Karies noch gesprochen wird und zu dem Auftreten der Verfärbungen bei beginnender Karies, dann ist vor allen Dingen streng auseinander zu halten, daß es sich, sei es im gefleckten Schmelz oder im opaken Schmelz, hier um eine primäre Minderverkalkung bei intaktem Schmelzoberhäutchen handelt, während bei

dem kreidigen Schmelz (diese Namen wollen wir als charakterisierend bei beginnender Karies beibehalten) um eine sekundäre Entkalkung nach Verletzung des Schmelzoberhäutchens handelt.

Wenn immer wieder beobachtet wird, daß solche Stellen opaken oder gefleckten Schmelzes (z. B. Mc Kay: Journ. amer. dent. Assoc. XV, Nr. 8, S. 1429 — 1928) gegen Karies nicht mehr oder gar weniger empfänglich seien als normaler Schmelz, so ist dazu zu sagen, daß dies wohl damit zusammenhängt, daß die Flecke häufig an glatten Zahnflächen, also an für Karies nicht praedisponierten Stellen auftreten. Wird aber eine solche Stelle einmal von Karies erfaßt, so ist doch anzunehmen, daß ihre Wirkung hier eindringlicher und schneller sein wird, als an völlig gesund gewesenem Schmelz.

So kann man auch bei dieser Erscheinung den Ausspruch von Tomes (System D. Zahnheilk. — Deutsch: Leipzig 1861, S. 256) als Deutung heranziehen: „Jede Abweichung von dem normalen Zustande kann mit Recht als eine Praedisposition zur Karies angesehen werden und der Grad derselben steht im Verhältnis zur Porosität des Gewebes."

Nach allem bisher Gesagten kann man über die besprochenen Erscheinungen folgendes Entwicklungsschema aufstellen:

Haben wir einen solchen Kariesbefund im Bereich oder in der unmittelbaren Nachbarschaft eines opaken Fleckes, dann heißt die Therapie selbstverständlich „vollständiges Einbeziehen des Fleckes in die Kavität, sobald es sich darum handelt, eine Füllung zu legen".

Im übrigen jedoch wäre es therapeutisch verfehlt, solche Stellen ohne weiteres mit Bohrer und Meißel angehen zu wollen.

Die „opaken Flecke" bedürfen überhaupt keiner Behandlung durch konservierende Maßnahmen, solange sie ihre glatte Oberfläche behalten.

Sie können jedoch je nach ihrer Lage auch erweichen, das heißt kreidig und kariös werden. In diesem Falle kann man den Versuch machen, die Stellen glatt zu schleifen und zu polieren.

Es wird nun behauptet, daß durch Remineralisation aus den Kalksalzen des Speichels oder aber auch durch innere Gaben von Vitaminen in Verbindung mit gewissen Kalksalzen eine Ausheilung stattfinden könne. Diese Fragen stehen z. Zt. im Vordergrund der Bestrebungen der Kariesprophylaxe und sind noch nicht spruchreif.

Die durch Wasserverfärbung entstandenen Flecke lassen sich nicht beseitigen, weil eine nachträgliche Auslösung der an sich schwer lösbaren Manganverbindungen insbesondere aus der mit denselben festverankerten Zahnsubstanz nicht möglich ist. —

Es ist mir ein Bedürfnis, am Schluß meiner Arbeit meinem hochverehrten Lehrer, Herrn Univ.-Prof. Dr. med. Chr. Greve, sowohl für die Uebernahme des Referats als besonders für seine Ratschläge und liebenswürdige Hilfe bei der Arbeit meinen Dank auszusprechen.

Schrifttum:

1. Anderson und Stevenson: Gefleckte Zähne bei den Chinesen. Z. f. Stom. 1932, Heft 12.
2. Andresen Viggo: Beitrag z. Histologie des Schmelzes. D. M. f. Z. 20. Jahrg. Augustheft 1902.
3. Bampton: Cases of hereditary dental pigmentation, Transact. of the sixth Int. Dent. Congr. — London 1914.
4. Beust Th. B. (Louisville): Fortschr. d. Zahnheilk. — I. Misch. Bd. II, S. 1086.
   — —: The capillaries of the enamel and their relation to mottled teeth.
   — —: The Journ. of the Amerik. Dent. Assoc. XIII.
5. Black: Lehrbuch der conserv. Zahnheilk. Bd. I und II.
   — —: Journal of the Amerik. Dent. Assoc. XII, Nr. 9, S. 1059 (1925).
6. v. Ebner: Lehrbuch der Histologie.
7. Greve Chr.: Diagnostisch-therapeutisches Taschenbuch.
8. Mc. Kay: Mottled enamel: A fundamental problem in dentysty. Dent. Cosm. LXVII, Nr. 9 (1925).
   — —: Dent. Cosm. LXIX, Nr. 7 (1927).
   — —: I. dent. Res. VII, Nr. 3 (1928).
9. Keil: Deutsche Z. M. u. Kiefer-Heilk. Heft I.
10. Linderer J.: Zahnheilkunde — Erlangen 1851.
11. Meyer (Breslau): Normale Histologie der Zähne.
12. Mummery H.: The translucent zones in enamel. the British Dent. Journ. XLVII, Nr. 9.
13. Port-Euler: Lehrbuch der Zahnheilkunde, 1929.
14. Rygge:
15. Scheff: Lehrbuch der Histologie, AV. Aufl.
16. Tatarletti: Ererbte Verfärbungen an Zähnen. Ref.: Monheimer, München, in Fortschr. der Zahnheilk. v. J. Misch, Bd. V, S. 419.
17. Tomes: System der Zahnheilkunde. Deutsch von Ad. zu Nedden, Leipzig 1861.
18. Wetzel: Lehrbuch der Anatomie für Zahnärzte.

Lebenslauf.

Ich wurde am 29. Februar 1912 in Nürnberg als Sohn des Bankbeamten Joh. Haas geboren. Nach 4 Jahren Volksschule besuchte ich das Hum. Gymnasium daselbst, wo ich im Frühjahr 1933 meine Reifeprüfung ablegte.

Anschließend begann ich in Erlangen das Studium der Zahnheilkunde und legte im Februar 1935 das Physikum mit Note „gut" ab und bestand am 22. September 1936 vor dem Prüfungsausschuß in Erlangen das zahnärztliche Staatsexamen ebenfalls mit Note „gut".

Heinz Haas.